ISSN(P): 2088-2246
ISSN(E): 2684-7345

ANALISIS PENGGUNAAN SEQUENCE PROTON DENSITY SPAIR POTONGAN SAGITAL TERHADAP KUALITAS CITRA ANATOMI PADA PEMERIKSAAN MRI KNEE JOINT DI MAYAPADA HOSPITAL JAKARTA SELATAN

Analysis Of The Use Of Sagittal Sect Proton Density Spair Sequence On The Quality Of Anatomical Images In Mri Knee Joint Examination At Mayapada Hospital South Jakarta

Khairil Anwar[1], Chairiya[2]*, Nursama Heru Apriantoro[3]
[123] Teknologi Radiologi Pencitraan Poltekkes Jakarta II
Jl. Hang Jebat, Jakarta Selatan, Indonesia
Email: khairil.anwar@poltekkesjkt2.ac.id
*Corresponding Author
Tanggal *Submission* : 07 Februari 2025, Tanggal diterima : 28 Juni 2025

Abstrak

Penelitian ini bertujuan untuk menganalisa kualitas citra anatomi dan menganalisa *sequence* yang digunakan pada MRI Knee Joint di Mayapada Hospital Jakarta Selatan hingga memiliki manfaat untuk menambah wawasan dan keahlian tentang pemeriksaan MRI Knee Joint dengan penggunaan sequence *proton density SPAIR* potongan Sagital. Serta diharapkan bisa menjadi rujukan maupun referensi bagi penelitian selanjutnya. Desain penelitian yang digunakan adalah deskriptif kualitatif dengan metode pengumpulan data secara observasi langsung dan pengambilan data primer yang dilakukan pada bulan Januari hingga Juni 2022 di Mayapada Hospital Jakarta Selatan. Instrumen penelitian yang digunakan adalah lembar kerja dan alat dokumentasi. Populasi penelitian ini adalah pasien yang melakukan pemeriksaan MRI Ekstermitas Bawah berjumlah 50 pasien. Sampel yang digunakan sebanyak 15 pasien dengan pemeriksaan MRI Knee Joint. Pengolahan dan analisis data menggunakan reduksi data, penyajian data, dan pengambilan kesimpulan dari data sesuai verifikasi. Hasil penelitian ini, dalam penggunaan sequence Proton Density SPAIR potongan Sagital menghasilkan hasil citra gambaran meniscus, ligament dan tendon dengan baik dan jelas. Sehingga dapat disimpulkan bahwa sequence Proton Density SPAIR sudah sangat baik untuk memperlihatkan anatomi dan patologi di Mayapada Hospital Jakarta Selatan
Kata Kunci: MRI Knee Joint, Sequence Proton Density SPAIR

Abstract

This research seeks to analyze the quality of anatomical images and analyze the sequences used in knee joint MRI at South Jakarta Mayapada Hospital to have the benefit of adding insight and expertise about Knee Joint MRI examination with the use of Proton Density SPAIR sequences of Sagittal pieces. And it is hoped that it could be a reference for further research. The research design used is descriptive and qualitative with the method of collecting data by direct observation and primary data collection which was carried out from January to June 2022 at South Jakarta Mayapada Hospital. The research instruments used are worksheets and documentation tools. The population of this research was patients who performed a Lower Extremity MRI examination totaling 50 patients. The specimens used were 15 patients with Knee Joint MRI examination. Data processing and analysis uses data reduction, data presentation, and concluding data according to verification. The results of this research, in the use of the Proton Density SPAIR sequence, sagittal pieces produced a good and precise image of the meniscus, ligaments, and tendons. So it could be concluded that the Proton Density SPAIR sequence is suitable for showing anatomy and pathology at South Jakarta Mayapada Hospital.

Keywords: *MRI Knee Joint, Sequence Proton Density SPAIR*

ISSN(P): 2088-2246
ISSN(E): 2684-7345

PENDAHULUAN

Pemeriksaan *Magnetic Resonance Imaging* (MRI) telah menjadi metode pencitraan andalan dalam mengevaluasi struktur muskuloskeletal, termasuk sendi lutut (knee joint), yang merupakan sendi terbesar dan paling kompleks dalam tubuh manusia. Sendi ini terdiri atas berbagai struktur penting seperti tulang, ligamen, meniskus, tendon, otot, dan jaringan lunak lainnya, yang bekerja secara sinergis untuk memungkinkan gerakan tubuh serta menjaga stabilitas. Oleh karena itu, deteksi dini dan evaluasi akurat terhadap kondisi anatomis maupun patologis pada knee joint menjadi sangat penting, khususnya pada kasus-kasus cedera olahraga, degeneratif, maupun trauma akut.

Dalam praktik klinis, penggunaan berbagai sequence MRI sangat berperan dalam menghasilkan citra yang informatif dan diagnostik. Salah satu sequence yang umum digunakan adalah Proton Density (PD), karena mampu memberikan kontras yang baik antara jaringan lunak berdasarkan kepadatan proton. Untuk meningkatkan kualitas visualisasi struktur jaringan lunak, teknik suppressi lemak seperti Spectral Adiabatic Inversion Recovery (SPAIR) banyak diterapkan. SPAIR dikenal mampu menekan sinyal lemak secara selektif dan homogen, tanpa mengorbankan detail sinyal dari jaringan air yang menjadi target utama evaluasi.

Pemotongan citra dalam bidang sagital menjadi penting karena mampu menampilkan hampir seluruh struktur penting pada lutut, termasuk ligamentum cruciatum anterior (ACL), ligamentum cruciatum posterior (PCL), meniskus medial dan lateral, serta tendon seperti quadriceps tendon. Kombinasi antara sequence Proton Density dan teknik fat suppression SPAIR pada potongan sagital diyakini dapat meningkatkan kualitas citra secara signifikan, baik dari segi anatomi maupun deteksi patologi.

Mayapada Hospital Jakarta Selatan, sebagai salah satu rumah sakit swasta dengan fasilitas MRI yang canggih, secara rutin menggunakan sequence Proton Density SPAIR potongan sagital dalam pemeriksaan MRI knee joint. Berbeda dengan beberapa rumah sakit lain yang masih mengandalkan sequence T2 SPAIR atau STIR, pendekatan ini mencerminkan inovasi dalam protokol pemeriksaan untuk mencapai hasil diagnostik yang optimal. Namun, perlu dilakukan evaluasi mendalam mengenai efektivitas sequence tersebut dalam memberikan kualitas citra anatomi yang memadai, terutama pada struktur penting seperti meniskus, ligamen, dan tendon.

Penelitian ini bertujuan untuk menganalisis penggunaan sequence Proton Density SPAIR pada potongan sagital terhadap kualitas citra anatomi pada pemeriksaan MRI knee joint di Mayapada Hospital Jakarta Selatan. Penelitian ini tidak hanya penting sebagai kontribusi terhadap peningkatan mutu pelayanan radiologi, tetapi juga sebagai sumber literatur ilmiah bagi pengembangan ilmu di bidang pencitraan medis, khususnya dalam radiologi muskuloskeletal.

ISSN(P): 2088-2246
ISSN(E): 2684-7345

METODE PENELITIAN

Penelitian ini merupakan penelitian deskriptif kualitatif dengan pendekatan studi kasus. Tujuan dari penelitian ini adalah untuk menganalisis penggunaan sequence Proton Density SPAIR potongan sagital terhadap kualitas citra anatomi pada pemeriksaan MRI knee joint di Instalasi Radiologi Mayapada Hospital Jakarta Selatan.

Penelitian dilaksanakan pada periode Januari hingga Juni 2022. Populasi penelitian mencakup seluruh pasien yang menjalani pemeriksaan MRI ekstremitas bawah di rumah sakit tersebut, dengan jumlah total 50 pasien. Sampel yang digunakan adalah 15 pasien yang menjalani pemeriksaan MRI knee joint, dipilih secara acak tanpa mempertimbangkan kondisi klinis tertentu. Kriteria inklusi adalah pasien yang bersedia menjadi subjek penelitian dan tidak memiliki kontraindikasi terhadap MRI. Kriteria eksklusi meliputi pasien dengan klaustrofobia atau yang menolak menjadi subjek penelitian.

Pengumpulan data dilakukan melalui tiga metode utama: observasi langsung terhadap proses pemeriksaan MRI knee joint, wawancara terstruktur dengan radiografer dan dokter radiologi, serta dokumentasi citra hasil pemeriksaan dan protokol teknis yang digunakan. Instrumen yang digunakan dalam penelitian ini meliputi lembar observasi, panduan wawancara, dan catatan dokumentasi visual.

diperoleh dianalisis melalui proses reduksi data, penyajian data, dan penarikan kesimpulan. Reduksi data dilakukan untuk menyaring informasi relevan, penyajian data digunakan untuk memvisualisasikan hasil secara sistematis, dan kesimpulan ditarik berdasarkan keterkaitan antara teori dan praktik yang ditemukan di lapangan.

Melalui metode ini, penelitian diharapkan dapat memberikan pemahaman yang mendalam mengenai efektivitas penggunaan sequence Proton Density SPAIR potongan sagital dalam menghasilkan citra anatomi berkualitas pada pemeriksaan MRI knee joint.

HASIL DAN PEMBAHASAN

Hasil penelitian menunjukkan bahwa pemeriksaan MRI knee joint di Mayapada Hospital Jakarta Selatan menggunakan sequence Proton Density SPAIR pada potongan sagital berhasil menampilkan citra anatomi secara jelas dan diagnostik. Pemeriksaan dilakukan dengan alat MRI Philips Achieva 1,5 Tesla menggunakan knee coil khusus. Sequence yang digunakan meliputi Proton Density SPAIR dalam tiga bidang potongan: axial, coronal, dan sagital, dengan fokus utama pada potongan sagital.

Dari 15 sampel pasien, citra yang diperoleh menunjukkan struktur anatomi seperti medial meniscus, lateral meniscus, ligamentum cruciatum anterior (ACL), ligamentum cruciatum posterior (PCL), dan quadriceps tendon secara jelas dan konsisten. Citra menampilkan sinyal hypointense pada struktur jaringan ikat, dengan nilai parameter TR 3529 ms dan TE 30 ms serta ketebalan irisan (slice thickness) 3,4 mm. Hal ini menunjukkan kesesuaian dengan karakteristik sequence Proton Density yang memiliki kontras tinggi untuk membedakan jaringan lunak.

ISSN(P): 2088-2246
ISSN(E): 2684-7345

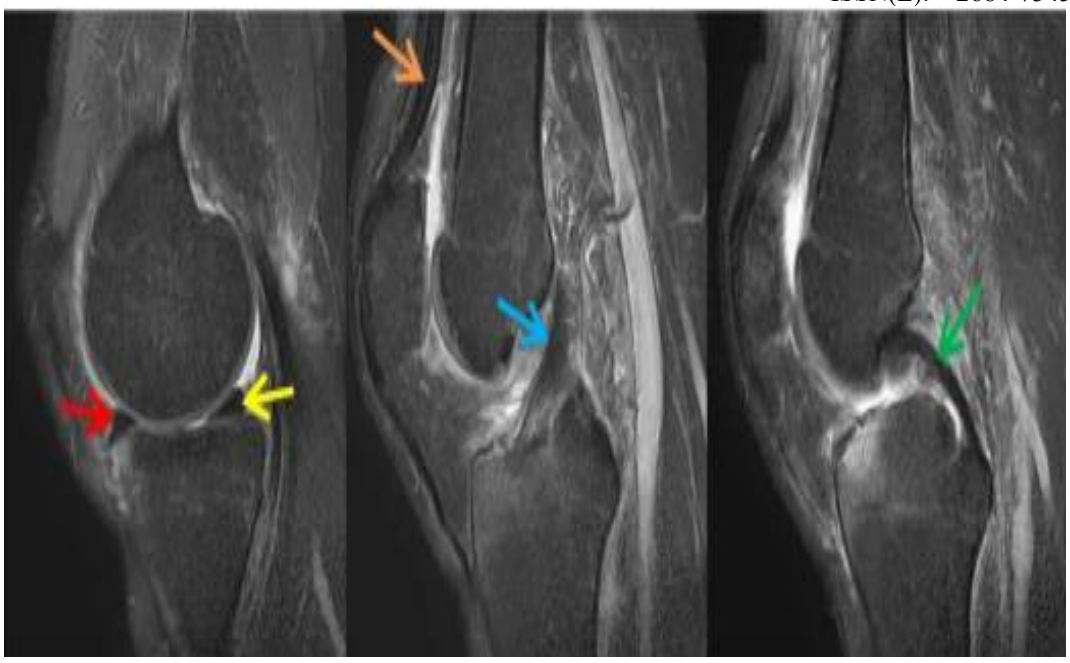

Penggunaan SPAIR sebagai teknik fat suppression terbukti efektif dalam menekan sinyal lemak, sehingga meningkatkan visibilitas jaringan target. SPAIR memiliki keunggulan dibandingkan teknik *fat suppression* lain seperti STIR atau SPIR, karena lebih homogen dalam menekan sinyal lemak tanpa mengganggu sinyal dari jaringan air. Hal ini sangat membantu dalam evaluasi struktur kecil seperti ligament dan meniscus yang berada di antara jaringan adiposa.

Pembahasan hasil ini didukung oleh literatur yang menyebutkan bahwa sequence Proton Density SPAIR sangat direkomendasikan dalam pencitraan muskuloskeletal, terutama untuk menampilkan detail struktur sendi. Penelitian sebelumnya juga menunjukkan bahwa sequence ini memiliki sensitivitas dan spesifisitas tinggi dalam deteksi patologi padaknee joint, termasuk robekan meniskus dan cedera ligamentum.

Secara praktis, potongan sagital sangat ideal untuk menampilkan struktur internal lutut secara longitudinal, sehingga sangat berguna dalam penilaian kondisi fungsional dan patologis. Sequence ini memberikan gambaran utuh dari ACL dan PCL serta anatomi meniskus, yang sangat penting dalam diagnosis ortopedi.

Dengan demikian, penggunaan sequence Proton Density SPAIR potongan sagital terbukti menghasilkan kualitas citra anatomi yang tinggi dan sangat bermanfaat dalam menunjang diagnosis radiologis pada pemeriksaan MRI knee joint di Mayapada Hospital Jakarta Selatan.

SIMPULAN DAN SARAN

Penggunaan sequence Proton Density SPAIR potongan sagital pada pemeriksaan MRI knee joint di Mayapada Hospital Jakarta Selatan terbukti efektif dalam menghasilkan citra anatomi dengan kualitas tinggi. Struktur penting seperti meniscus medial dan lateral, ligamentum cruciatum anterior dan posterior, serta quadriceps tendon dapat divisualisasikan dengan jelas dan konsisten. Keunggulan teknik fat suppression SPAIR dalam menekan sinyal lemak secara homogen turut

ISSN(P): 2088-2246
ISSN(E): 2684-7345

meningkatkan kontras citra, sehingga mendukung penilaian diagnostik terhadap jaringan lunak pada knee joint.

Hasil penelitian ini menunjukkan bahwa sequence Proton Density SPAIR sangat direkomendasikan sebagai protokol rutin pada pemeriksaan MRI knee joint, terutama dalam evaluasi anatomi dan deteksi patologi muskuloskeletal. Penerapan teknik ini dapat menjadi acuan bagi institusi kesehatan lain dalam upaya peningkatan kualitas layanan pencitraan medis.

ISSN(P): 2088-2246
ISSN(E): 2684-7345

DAFTAR PUSTAKA

Flandry F, Hommel G. Normal Anatomy And Biomechanics Of The Knee. Sports Med Arthrosc. 2011;19(2):82–92.

Astuti Td, Murniati E, Mulyati S, Case Shnp, Prabawati Nc, Masrochah S, Et Al. Analisis Informasi Citra Mri Genu Potongan Aksial Antara Sekuen Short Tau Inversion Recovery (Stir) Dan Sekuen T2-Spectral Attenuation Inversionrecovery (T2-Spair) (Journal). Clin Radiology Poltekkes Kemenkes Semarang, Semarang, Indonesia. 2011;8174955(2):810–8

Moller TB, Reif E. MRI Parameter And Positioning, 2nd Edition. Vol. 53, Journal Of Chemical Information And Modeling. 2010. 352 P.

Saifuddin A. Musculoskeletal MRI Second Edition. Vol. 21, Kekuatan

Hukum Lembaga Jaminan Fidusia Sebagai Hak Kebendaan. 2016.

Westbrook C. Handbook Of MRI Technique Fourth Edition. Vol. 148. 2014. 148–162 P.

Brown MA. SR. MRI Basic Principles And Applications. Second. New York; 1999. 1–374 P.

Westbrook, C., Roth, C. K., & Talbot, J. (2018). *MRI in Practice* (5th ed.). Wiley-Blackwell.

Kanal, E., Barkovich, A. J., Bell, C., Borgstede, J. P., Bradley, W. G., Froelich, J. W., ... & Zaremba, L. A. (2013). *ACR guidance document on MR safe practices: 2013*. *Journal of Magnetic Resonance Imaging*, 37(3), 501–530.

Bitar, R., Leung, G., Perng, R., Tadros, S., Moody, A. R., Sarrazin, J., & Sibbitt, W. L. (2006). MR pulse sequences: What every radiologist wants to know but is afraid to ask. *Radiographics*, 26(2), 513–537. https://doi.org/10.1148/rg.262055063

Ai, T., Zhang, W., Priddy, N. K., Li, X., & Shen, L. (2015). Diagnostic performance of MRI sequences in the evaluation of knee cartilage: A systematic review and meta-analysis. *AJR American Journal of Roentgenology*, 204(4), 837–846. https://doi.org/10.2214/AJR.14.13399

Abdulaal, O. M. et al. (2017). *MRI of the anatomical structures of the knee: the proton density-weighted fast spin-echo sequence vs the proton density-weighted fast-recovery fast spin-echo sequence. European Radiology*, 27(11), 4563–4570.

Choi, J.-A. & Gold, G. (2011). *MR Imaging of Articular Cartilage Physiology. Magnetic Resonance Imaging Clinics of North America*, 19(2), 249–282.

Sharma, T. et al. (2018). *Two-Dimensional Fast Spin Echo (FSE) in Knee Cartilage Imaging: Proton Density vs T2-Weighting. Magnetic Resonance Imaging Clinics of North America*, 26(3), 311–330.